

doi: 10.17116/oftalma201513162-2

Опыт нейропротекторной терапии первичной открытоугольной глаукомы на основе применения различных форм Мексидола

Е.С. ЛЕОНОВА^{1,2}, С.В. ПОЛЯКОВ^{1,2}, М.А. ПОЗДНЯКОВА², Е.П. ЯРЫГИНА³, С.О. СЕМИСЫНОВ²

¹НУЗ «Дорожная клиническая больница на станции Горький ОАО «РЖД», Междорожный центр офтальмологии, пр-т Ленина, 18, Нижний Новгород, Российская Федерация, 603140; ²ГБОУ ВПО «Нижегородская государственная медицинская академия», пл. Минина и Пожарского, 10/1, Нижний Новгород, Российская Федерация, 603950; ³ГБУЗ НО «Городская больница №35», Городской глаукомный центр, ул. Ошарская, 15, Нижний Новгород, Российская Федерация, 603005

Цель — разработать алгоритм нейропротекторного лечения при диспансерном наблюдении работников железнодорожного транспорта с первичной открытоугольной глаукомой (ПОУГ) на основе оценки эффективности поэтапного применения внутривенной и таблетированной форм препарата «Мексидол». **Материал и методы.** В исследование включали пациентов — работников разных профессий Компании «Российские железные дороги» с ПОУГ I—III стадии с компенсированным уровнем внутриглазного давления (ВГД). Мексидол назначали по 250 мг внутривенно капельно в течение 5 дней в режиме дневного стационара, затем амбулаторно по 125 мг 3 раза в день перорально в течение 3 мес. При первом, втором и третьем визитах пациентам проводилось комплексное офтальмологическое обследование с применением высокотехнологичных методик контроля. **Результаты.** Анализировали данные 58 пациентов (96 глаз). Достоверное улучшение показателей периметрии, оптической когерентной томографии получено только на третьем визите, по окончании курса лечения таблетированной формой Мексидола. У пациентов с I—II стадией заболевания отмечался наибольший эффект от проведенной нейропротекторной терапии. **Заключение.** Результаты, полученные в ходе исследования, позволяют рекомендовать назначение пациентам с ПОУГ как сочетанной терапии Мексидолом — инъекционной и таблетированной форм, так и длительного (3 мес) изолированного применения таблетированной формы препарата. Нейропротекторная терапия Мексидолом наиболее эффективна на ранних стадиях заболевания.

Ключевые слова: глаукома, нейропротекторная терапия, Мексидол, диспансерное наблюдение.

An experience with neuroprotective therapy of primary open-angle glaucoma based on the use of different dosage forms of Mexidol

E.S. LEONOVA^{1,2}, S.V. POLYAKOV^{1,2}, M.A. POZDNYAKOVA², E.P. YARYGINA³, S.O. SEMISYNOV²

¹Railway Clinical Hospital on the Station Gor'kiy, JSC Russian Railways, Inter Railway Center of Ophthalmology, 18 Lenina prospect, Nizhny Novgorod, Russian Federation, 603140; ²Nizhny Novgorod State Medical Academy, 10/1 Minina i Pozharskogo Sq., Nizhny Novgorod, Russian Federation, 603950; ³Nizhny Novgorod City Hospital No. 35, City Center of Glaucoma, 15 Osharskaya St., Nizhny Novgorod, Russian Federation, 603005

Aim — to develop an algorithm to guide neuroprotective therapy in railway workers undergoing long-term follow-up for primary open-angle glaucoma (POAG) judging from the efficacy of sequential administration of intravenous dosage form of Mexidol and oral tablets. **Material and methods.** All sorts of JSC Russian Railways employees with stage I—III POAG and well-controlled intraocular pressure were enrolled. Mexidol was first to be administered intravenously by a dropper in a day hospital (250 mg daily for 5 days) and then taken orally at home (125 mg t.i.d. for 3 months). A comprehensive ophthalmic examination with high-technology control was performed in all patients at their first, second, and third follow-up visits. **Results.** Data from 58 patients (96 eyes) were analyzed. Statistically significant improvements in perimetry and optical coherence tomography results were only obtained at a third visit, i.e. at the end of the course of Mexidol tablets. The treatment effect was most pronounced in stage I—II patients. **Conclusion.** The results suggest that combination therapy with intravenous and oral Mexidol received sequentially as well as long-term (3-month) administration of Mexidol tablets can both be recommended in POAG patients. It has been also found that neuroprotective therapy with Mexidol performs best for early stages of the disease.

Keywords: glaucoma, neuroprotective therapy, Mexidol, long-term follow-up.

В связи с неуклонной тенденцией роста числа вновь выявленных пациентов с глаукомой, общей распространенностью заболевания в России и, как следствие, снижением трудоспособности, увеличением инвалидности вследствие глаукомы [1], перед практической офтальмологией стоит задача разработки оптимальных методов и схем лечения заболевания, в том числе консервативной стабилизирую-

щей терапии при компенсированном уровне внутриглазного давления (ВГД) у экономически активного населения.

Особая значимость проблемы для железнодорожников обусловлена имеющимися профессиональными ограничениями для работников с глаукомой.

Для корреспонденции:

Поляков Сергей Вячеславович — врач-офтальмолог, аспирант кафедры
e-mail: psv152@yandex.ru

© Коллектив авторов, 2015

Немаловажным аспектом лечения наряду с клинической эффективностью является его экономическая и организационная доступность, что облегчает врачу выбор лечебной тактики с учетом необходимости обеспечения комплаентности пациента.

Этиопатогенез глаукомы сложен и, несмотря на многочисленные исследования, до конца не изучен. Есть основания считать, что он имеет мультифакторный характер [2]. Однако некоторые механизмы патогенеза первичной открытоугольной глаукомы (ПОУГ), благодаря многочисленным исследованиям, выявлены и достаточно изучены, что позволяет воздействовать на глаукомный процесс патогенетически обоснованно и добиваться хороших результатов в лечении.

В глаукомном процессе выделяют три основных звена — механическое (повышение уровня ВГД), дисциркуляторное (нарушение кровообращения) и метаболическое. Они определяют выбор направления лечения глаукомы [3].

Развитие глаукомной оптической нейропатии обусловлено влиянием различных факторов, приводящих к апоптозу ганглиозных клеток сетчатки (сдавнение аксонов зрительного нерва в отверстиях решетчатой пластинки, смещенной кзади вследствие повышенного ВГД; нарушение кровоснабжения головки зрительного нерва; избыток свободных радикалов вследствие ишемии и усиление перекисного окисления липидов). При ишемии в нервной ткани происходят торможение белкового синтеза и активация анаэробного гликолиза, далее нарушается работа К-Na-помпы и возникает деполяризация мембран клеток. В ответ на это происходит выброс глутамата, который активизирует нейроны через NMDA-рецепторы, приводя к поступлению в клетку избыточного количества ионов кальция. Чрезмерно высокая концентрация Ca^{2+} в клетках запускает активацию сложных каскадов нуклеаз, протеаз и липаз [4]. Они непосредственно воздействуют на внутриклеточные белки и липиды, в результате чего образуются активные свободные радикалы, а также чрезмерное количество оксида азота (NO), который может способствовать развитию глаукомной оптической нейропатии. Образуются различные активные формы кислорода, которые оказывают цитотоксическое действие на сетчатку, зрительный нерв, приводят к деструктивным изменениям в дренажной системе [5]. Таким образом, сосудистые и механические факторы реализуют свои эффекты посредством метаболических процессов. Выбор оптимальных вариантов нейропротекторной терапии был и остается актуальной задачей практического здравоохранения.

К одному из наиболее изученных метаболических препаратов относится Мексидол [6—8]. Противоишемическое действие Мексидола реализуется за счет сочетания антиоксидантного, антигипок-

сантного и мембраностабилизирующего эффектов [9, 10]. При этом если инъекционная форма Мексидола рекомендована к применению при глаукоме, что отражено в инструкции к препарату, то относительно таблетированной формы таких рекомендаций нет. Между тем применение именно таблетированных форм эффективных препаратов обеспечивает наибольшую доступность курсового лечения для работающих лиц, в том числе с ПОУГ.

В настоящее время не существует единого рационального подхода к проведению нейропротекторной терапии работников железнодорожного транспорта с ПОУГ при их диспансерном наблюдении. Мы не обнаружили литературных источников, в которых бы говорилось о проведении аналогичных исследований в данной профессиональной группе.

Эти положения и определили цель исследования — оценить эффективность применения таблетированной формы Мексидола при диспансерном ведении работников железнодорожного транспорта с компенсированной ПОУГ и разработать алгоритм нейропротекторной терапии на основе поэтапного применения разных форм препарата.

Материал и методы

В исследовании участвовали 58 пациентов (96 глаз) — работников железнодорожного транспорта с ПОУГ I—III стадии с компенсированным уровнем ВГД. Мексидол вводили всем пациентам внутривенно капельно по 250 мг на 200 мл 0,9% раствора натрия хлорида в течение 5 дней, затем следовал курс перорального приема препарата по 125 мг 3 раза в день в течение 3 мес. Протокол исследования предусматривал контрольные осмотры: при поступлении пациента в дневной стационар, при выписке из стационара и через 3 мес амбулаторного лечения. Во время осмотров пациентов проводили их полное комплексное обследование, включавшее определение остроты зрения, тонометрию по методу Маклакова с грузом 10 г, офтальмоскопию, периметрию на аппарате HUMPHREY MODEL 745i (Германия) с оценкой суммарной световой чувствительности и показателя MD по стандартной пороговой программе 30-2, оптическую когерентную томографию (ОКТ) на аппарате OPTOVUERT100 (США) с исследованием средней толщины слоя нервных волокон сетчатки (СНВС) перипапиллярной области (по программе RNFL).

Значимость различия показателей остроты зрения, ВГД, полей зрения в 4 квадрантах, данных ОКТ в динамике оценивали с помощью дисперсионного анализа [11].

Результаты и обсуждение

Диагноз ПОУГ начальной и развитой стадий выявлен на подавляющем большинстве глаз, что косвенно подтверждает эффективность обязательной диспансеризации работающих: I стадия заболевания установлена на 40 (41,7%) глазах, II — на 48 (50%), III стадия — на 8 (8,3%) глазах (рис. 1).

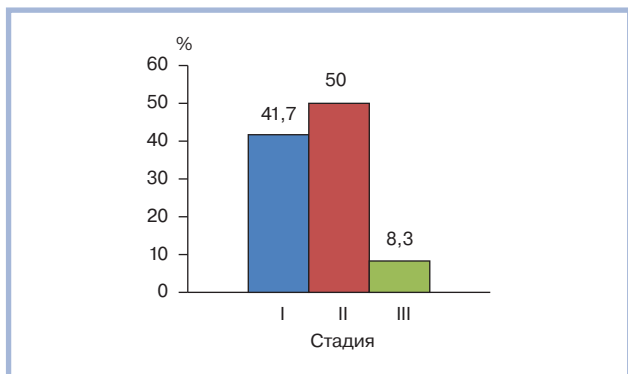


Рис. 1. Распределение (в %) больных с ПОУГ по стадиям глаукомного процесса.

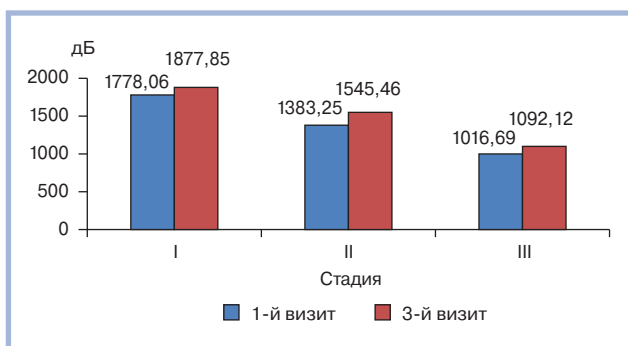


Рис. 2. Распределение показателей световой чувствительности сетчатки (в дБ) в зависимости от стадии глаукомы и визита.

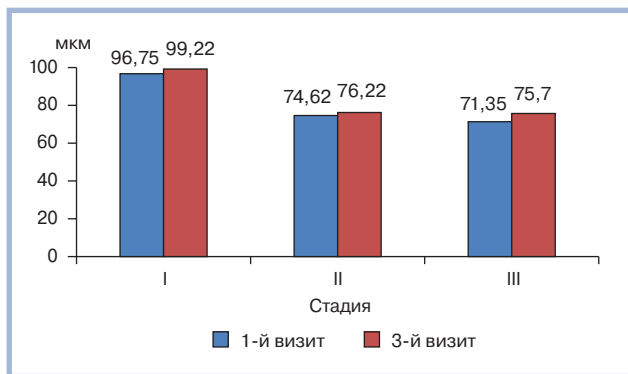


Рис. 3. Распределение показателей средней толщины СНВС (в мкм) в зависимости от стадии глаукомы и визита.

Достоверного улучшения изучаемых показателей между 1-м и 2-м визитом не зафиксировано.

В ходе сравнительного анализа данных полученных во время 1-го и 3-го визитов была выявлена тенденция к улучшению показателей остроты дневного центрального зрения. Так, при 1-м визите она составила $0,66 \pm 0,04$, при 3-м — $0,68 \pm 0,04$. По результатам периметрии установлено достоверное увеличение суммы показателей световой чувствительности (в дБ) во всех полях ($p < 0,001$). При 1-м визите сумма составила $1505,43 \pm 76,66$ дБ (1778,06 — I стадия, 1383,25 — II стадия, 1016,69 — III стадия), во

время 3-го визита — $1628,41 \pm 74,19$ дБ (1877,85 — I стадия, 1545,46 — II стадия, 1092,12 — III стадия) (рис. 2). Данные показателя MD (с1В) распределились следующим образом: при 1-м визите $2,25 \pm 1,4$ — I стадия, $7,54 \pm 1,2$ — II стадия, $16,30 \pm 1,5$ — III стадия, во время 3-го визита $2,00 \pm 1,2$ — I стадия, $6,75 \pm 1,5$ — II стадия, $15,90 \pm 1,3$ — III стадия. При анализе значений периметрии в зависимости от стадии ПОУГ отмечено их повышение у пациентов с I и II стадией заболевания ($1580,66 \pm 65,7$ при 1-м визите и $1711,66 \pm 68,3$ — при 3-м). У пациентов с III стадией глаукомы достоверного увеличения периметрических показателей не наблюдалось, однако выявлена тенденция к стабилизации.

При проведении ОКТ оценивали среднюю толщину СНВС перипапиллярной области. По результатам анализа данных наблюдалось повышение показателей. При 1-м визите сумма толщины СНВС составляла $82,50 \pm 17,93$ (96,75 — I стадия, 74,62 — II стадия, 71,35 — III стадия), при 3-м визите — $84,69 \pm 18,29$ (99,22 — I стадия, 76,22 — II стадия, 75,70 — III стадия) ($p < 0,001$). Увеличение данного показателя было достоверным по каждой изучаемой стадии глаукомного процесса ($p < 0,05$) (рис. 3).

Анализируя результаты исследования, мы установили, что использование препарата «Мексидол» с включением его таблетированной формы (в течение 3 мес) в лечении больных с ПОУГ — работников железнодорожного транспорта:

- стабилизирует (с тенденцией к улучшению) центральное дневное зрение;
- достоверно улучшает световую чувствительность сетчатки;
- достоверно улучшает показатели толщины СНВС.

Заключение

Длительное применение Мексидола эффективно с целью нейропротекции у пациентов с I—II стадией ПОУГ и позволяет предполагать стабилизацию процесса у пациентов с III стадией заболевания. Именно добавление к лечению таблетированной формы препарата, акцент на длительность амбулаторного курса обеспечили указанный эффект.

Включение в комплексное консервативное лечение больных глаукомой таблетированной формы Мексидола позволяет максимально реализовать мембранопротекторное, ноотропное, антигипоксическое и антиоксидантное действие препарата, препятствующее прогрессированию патологического процесса. Мексидол в таблетированной форме хорошо переносится пациентами и практически не вызывает нежелательных реакций при приеме.

В организационный алгоритм диспансерного наблюдения работников железнодорожного транспорта с первичной открытоугольной глаукомой це-

лесообразно включать в качестве стандартного длительный амбулаторный прием препарата «Мексидол»

с целью достижения значимого нейропротекторного эффекта.

ЛИТЕРАТУРА

1. *Глаукома. Национальное руководство*. Под ред. Егорова Е.А. М.: ГЭОТАР-Медиа; 2013:824.
2. Нестеров А.П. *Глаукома*. М.: ООО «Медицинское информационное агентство»; 2008:360.
3. Егоров Е.А., Астахов Ю.С., Ставицкая Т.В. *Офтальмофармакология: руководство для врачей*. 3 изд., испр. и доп. М.: ГЭОТАР-Медиа; 2009:555.
4. Osborne NN, Wood JP, Chidlow G et al. Ganglion cell death in glaucoma: what do we really know? *Br J Ophthalmol*. 1999;83(8):980-986. doi:10.1136/bjo.83.8.980.
5. Курышева Н.И. *Глаукомная оптическая нейропатия*. М.: МЕДпресс-информ; 2006:136.
6. Егоров Е.А., Обруч Б.В., Олейник А.И. и др. Применение препарата Мексидол у больных дистрофическими заболеваниями заднего отрезка глаза. *Клиническая офтальмология*. 2009;4:145-148.
7. Андреева Н.Н. Экспериментальные и клинические аспекты применения Мексидола при гипоксии (обзор). *Мед. альманах*. 2009;4:193-197.
8. Давыдова Н.Г., Коломойцева Е.М., Цапенко И.В. Результаты применения препарата Мексидол в составе комплексной терапии больных первичной открытоугольной глаукомой. *Российский офтальмологический журнал*. 2012;5(3):19-24.
9. Егоров Е.А., Давыдова Н.Г., Романенко Н.Д. и др. Мексидол в комплексном лечении глаукомы. *Клиническая офтальмология*. 2011;2(3):107-111.
10. Клебанов Г.И., Любичкий О.Б., Васильева О.В. и др. Антиоксидантные свойства производных 3-оксипиридина: мексидола, эмоксипина и проксипина. *Вопросы мед. хим.* 2001;3:288-300.
11. Реброва О.Ю. *Статистический анализ медицинских данных. Применение пакета прикладных программ Statistica*. М.: Медиа Сфера; 2002:302.

Поступила 06.10.2015